Aus dem Pathologischen Institut der Universität München
Vorstand: Geheimrat Professor Dr. Borst

Über Pendelgallenblase nebst Übersicht der bisher beschriebenen Fälle

Inaugural-Dissertation

zur

Erlangung der Doktorwürde in der gesamten Medizin

verfaßt und einer

Hohen medizinischen Fakultät der Bayerischen Ludwig-Maximilians-Universität zu München

vorgelegt von

Wilhelm Engelhardt
Gießen

München 1939
Universitäts-Buchdruckerei von Dr. C. Wolf & Sohn

Aus dem Pathologischen Institut der Universität München
Vorstand: Geheimrat Professor Dr. Borst

Über Pendelgallenblase nebst Übersicht der bisher beschriebenen Fälle

Inaugural-Dissertation

zur

Erlangung der Doktorwürde in der gesamten Medizin

verfaßt und einer

Hohen medizinischen Fakultät der Bayerischen
Ludwig-Maximilians-Universität zu München

vorgelegt von

Wilhelm Engelhardt
Gießen

München 1939
Universitäts-Buchdruckerei von Dr. C. Wolf & Sohn

Gedruckt mit Genehmigung der Medizinischen Fakultät
der Bayer. Ludwig-Maximilians-Universität zu München

Referent:
Geh. Rat Prof. Dr. Borst

Tag der mündlichen Prüfung:
28. II. 1939.

R. UNIV.
BIBLIOTHEEK
LEIDEN

In dieser Arbeit ist versucht einen Beitrag zu den Mißbildungen der Gallenblasen mit gleichzeitiger Übersicht bisher beschriebener Fälle zu geben.

Das Hauptmaterial auf diesem Gebiet lieferten die Chirurgen, für die die Pendelgallenblase *(Krukenberg)* klinische Bedeutung erlangte. Dabei kamen von ihnen immer nur Fälle von Stieltorsionen zur Darstellung, die klinische Eingriffe notwendig machten.

Das Krankheitsbild der Gallenblasentorsion ist ein sehr seltenes. *Astérides* konnte bis 1923 8 komplette[1]) und 16 inkomplette[2]) Fälle zusammenstellen. *Lutter* (Kantonspital St. Gallen) berichtet bis 1925 von 15 Fällen aus der Literatur — ob komplett oder inkomplett war nicht ersichtlich — und *Fischer* ergänzte die Angaben bis 1926 auf 12 komplette und 18 inkomplette Fälle.

Krukenberg hatte Gelegenheit bei zwei Frauen eine Pendelgallenblase festzustellen. Bei einem seiner Fälle fand er, nachdem der M. rectus abdom. gespalten war, den Fundus der Gallenblase weit von der Leber entfernt in die Nähe des Nabels. *Krukenberg* hatte zunächst den Eindruck eines langen Darmdivertikels. Eine Verfolgung des Gebildes in die Tiefe des Abdomens erbrachte einen Zusammenhang mit der Leber. Somit konnte es nur die Gallenblase sein.

Im zweiten Falle fand er den Fundus der Gallenblase in einem Längsdurchmesser von 6 cm von der Leber losgelöst. Nirgends fanden sich Adhaesionen und die Gallenblase war so beweglich, daß sie mühelos 3 cm über die Bauchdecken herausgenommen werden konnte.

Kubig berichtete in der Münchener Medizinischen Wochenschrift 1912 von einer Gallenblase, die von erheblicher Größe war und erst

[1]) Komplette Stieltorsion: Infolge der Drehung ist die Blutzufuhr von Seiten der Art. cystica aufgehoben.

[2]) Inkomplette Stieltorsion: Drehung geringen Grades. Behinderung der Entleerung der Vesica fellea.

am Leberrand in ihren Stiel (Duct. cysticus) überging und somit frei von der Leber herabhing. Sie war schwarz-blau verfärbt und um 270° gedreht.

Nehrkorn fand bei einer 74jährigen Frau, nachdem er die Adhaesionen löste, eine freihängende Gallenblase, die um 360° gedreht war. Zentralwärts spannte sich von der Dehnungsstelle des Stieles eine kurze Bandverbindung vom Cysticus zur Leber.

Krabbel berichtet von 3 Fällen (Frauen). Da es sich hierbei um alte, abgemagerte, decrepide Individuen (64, 73 und 78 Jahre) handelte, kam er zu dem Entschluß, daß Fettverlust und Bänderschwäche die wichtigsten Vorbedingungen für die Entstehung der Wandergallenblase sein müßten.

Grunert veröffentlichte 2 Fälle, ebenfalls von Frauen im höheren Alter (66 und 67jährig). Im ersten Fall war die Gallenblase um das fünffache der Norm vergrößert, blaurot verfärbt, durch eine schmale Peritonealduplikatur an der Unterfläche der Leber befestigt und um 180° gedreht.

Im zweiten Falle fand er einen prallgespannten, ebenfalls blauroten Tumor, der um 360° im Sinne des Uhrzeigers gedreht war und frei an einem Stiel hing, der aus Ductus cysticus, Gefäßen und einem 2 cm breiten Mesenteriolum bestand.

Jenckel konnte bei zwei im 76. und 88. Lebensjahr stehenden Männern eine Pendelgallenblase beobachten. Bei beiden Kranken war die schwärzlich-braun verfärbte Gallenblase ohne Kontakt mit der Leberunterfläche und hing frei am Cysticus.

Mayer-Mannheim fühlte über dem Leistenkanal einen Tumor, der sich nur in Narkose genauer abtasten ließ. Derselbe war prall und verlief in der Inquinalgegend nach rechts außen und oben. Nach Eröffnung der Bauchdecken stieß er auf einen dunkelblau bis schwarz-rot gefärbten, prallen Tumor, der sich erst nach mehrmaliger Verlängerung des Schnitts entwickeln ließ. Dabei hatte es immer noch den Anschein, als ob es sich um eine Hydronephrose (Wanderniere) handeln könnte. Die Weiterverfolgung führte aber an den Leberrand und erst jetzt konnte erkannt werden, daß es sich um einen Gallenblasentumor handeln mußte. Der Tumor war

kleinkindskopfgroß und das Gebilde an dem der Tumor hing zweimalig gedreht.

Fischer eröffnete durch einen Pararectalschnitt die Bauchdecken einer Kranken. Nach Verlängerung des Schnittes über den Nabel hinaus stellte sich von oben her eine blau-schwarz aussehende Geschwulst von birnenförmigem Aussehen in der Größe eines Hühner- bis Gänseeies ein. Eine nochmalige Verlängerung des Schnittes ließ die Geschwulst als Gallenblase erkennen. Die Verbindung mit der Leber war lediglich durch einen gedrehten, bleistiftdicken Stiel gebildet, während im Übrigen jeder Zusammenhang mit der Leber fehlte.

Mühsam (Krankenhaus Moabit) sah 1908 ein gänseeigroßes schwärzliches Gebilde, das an einem Stiel hing und um 360° im Sinne des Uhrzeigers gedreht war. „Nach Beseitigung der Drehung durch Zurückdrehen des Tumors wurde der Stiel weiter verfolgt. Es zeigte sich, daß es sich um den Ductus cysticus handelte. Der Tumor war somit die Gallenblase."

Krukenberg veröffentlichte erneut 1901 eine Pendelgallenblase, bei der er keinerlei Bandverbindungen mit der Leber feststellen konnte.

Busch-Liesthal tastete bei einer Kranken links oberhalb des Nabels zuweilen einen walzenförmigen Tumor, dessen Größe zu wechseln schien. Die Eröffnung der Bauchdecken zwischen Nabel und Schwertfortsatz zeigte eine vielfach vergrößerte blutiginfiltrierte, stielgedrehte Gallenblase. Das Mesenterium war sehr lang, die Blase so beweglich, daß sie sich weit auf die Brust herausnehmen ließ.

Riedel diagnostizierte mehrfach bemerkenswerte Abnormitäten der Gallenblase. So konnte er in einem Fall (Erfahrungen über Gallensteinkrankheiten mit und ohne Ikterus. Berlin 1892) eine weiche, schlaffe Gallenblase palpieren, welche sich angeblich unter dem Einfluß einer elastischen Binde über den unteren Rand der Leber hinüber auf die vordere Fläche derselben legte.

Sämtliche dieser angeführten Fälle (mit Ausnahme *Riedels*) machten chirurgische Eingriffe notwendig und wurden erst infolge dieser als Pendelgallenblasen festgestellt.

Gilbert, Parturier und *Testitute* (chirurgische Pathologie) nehmen

bei 10 von 100 Fällen ein Mesenterium der Gallenblase an, während *Brewer* (zitiert nach *Grunert*) unter 100 Leichen fünf Wander-

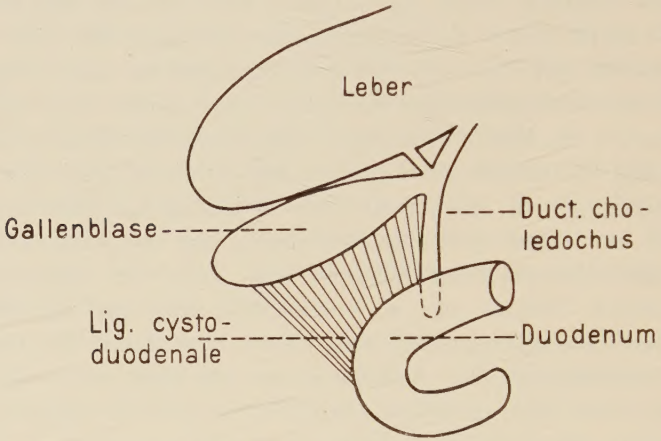

Abb. 1. Lig. cystoduodenale.

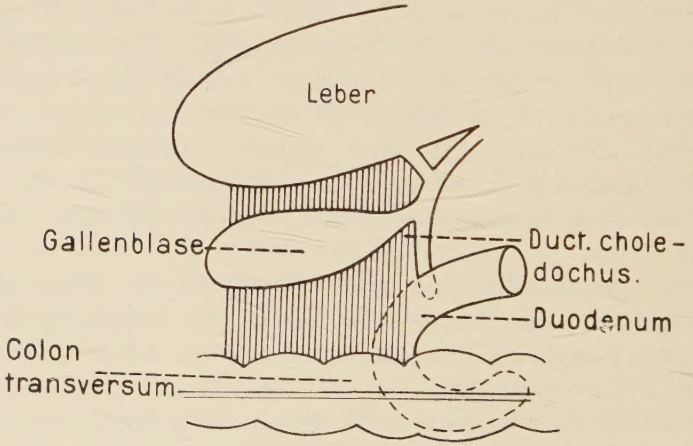

Abb. 2. Lig. hepaticystocolicum.

gallenblasen festgestellt haben wollte. Dabei fand letzterer unter diesen 5 % häufig eine peritoneale Falte vom Gallenblasenfundus zum Duodenum (Abb. 1: Lig. cystoduodenale) wie auch eine zum

Colon transversum (Abb. 2: Lig. hepatocystocolicum = Brewers Double mesentery), wodurch eine freie Beweglichkeit solcher Wandergallenblasen stark eingeschränkt wurde.

Nach *v. Hertwig* leiten sich die Bänder der Leber von einem Gebilde ab, das entwicklungsgeschichtlich älter als die Leber ist (Ventrales Mesenterium oder Darmgekröse). Nach *His* ist der gesamte Bandapparat (Lig. suspensorium hepatis, Lig. teres hepatis, Lig. hepatogastricum, Lig. hepatoduodenale) im ventralen Darmgekröse beziehungsweise Leberwulst *(Kölliker)* vorgebildet. Nicht

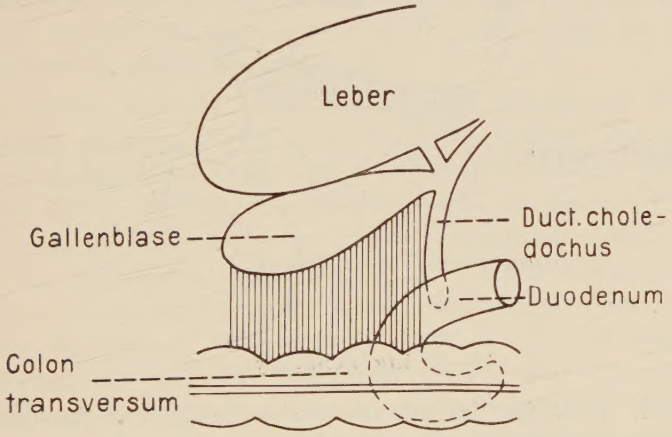

Abb. 3. Lig. cystocolicum.

selten setzt sich der freie Rand des Lig. hepatoduodenale bis an die Gallenblase und das Colon transversum fort, so daß diese Organe durch eine breite Peritonealduplikatur (Lig. cystoduodenale Abb. 1, Lig. cystocolicum Abb. 3) verbunden sind. Zugleich kann auch die Gallenblase bandartig an der Leber adhärieren, so daß eine Art Mesenteriolum der Gallenblase entsteht (Lig. hepatocysticum Abbildung 4, Lig. hepatocystocolicum Abb. 2).

Grunert gibt nach seinem Operationsmaterial diese Möglichkeit viel, viel seltener an, während wieder *Jonescu* in 25 und *Ssuslow* in 23 von 100 solche Pendelgallenblasen zu finden glaubten.

Sicher steht fest, daß die normale Lage der Gallenblase vielfach von der Norm abweicht und daß es viele Wandergallenblasen gibt, die nicht diagnostiziert werden, da einerseits keine Komplikationen und somit keine Schmerzen auftreten, andererseits nur wenige Leichen zur Obduktion gelangen.

Um einen Überblick des Normalen zu geben streife ich die Anatomie und Entwicklungsgeschichte. Es genügt eine kurze Zusammenfassung.

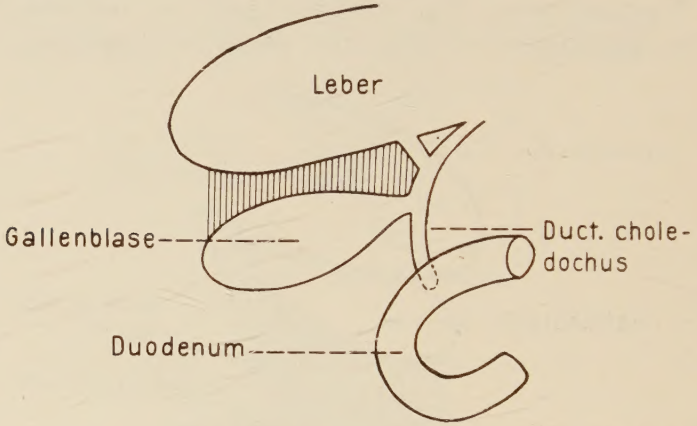

Abb. 4. Lig. hepatocysticum.

Relativ groß ist der für die Leber bestimmte Abschnitt des Vorderdarms — sogenanntes Leberfeld —, in dessen Bereich die primitiven Leberzellsprossen in das ventrale Mesogastrium vordringen. Der allseits vom Parenchymbalken besetzte primitive Gallengang entsteht durch Abschnürung des Leberfeldes vom Vorderdarm. Die Parenchymbalken bilden sich zurück und werden zu den späteren Choledochusdrüsen. Die ursprünglich solide aus Leberzellen bestehende halbmondförmige Masse läßt frühzeitig zwei Abschnitte erkennen. Der eine liefert durch Wucherung seiner Wand das Parenchym der Leberzellen — Pars hepatica *(Hertwig)* oder cranialer Lebergang *(Felix)* —, der andere wird zur Gallenblase und zum Ductus cysticus — Pars cystica *(Hertwig)* oder caudaler Lebergang *(Felix)*.

Die Gallenblase kommt als birnförmiges Gebilde somit an die untere Fläche der Leber zu liegen. Mit einem Anteil ihrer Zirkumferenz ist sie in den unteren Teil der rechten Längsfurche eingebettet. Ihre Kuppe ragt in der Regel über den vorderen Leberrand hervor. Mit ihrem schmäleren Ende (Gallenblasenhals) reicht sie bis an den Leberhilus und geht hier in den Ductus cysticus über. Dieser vereinigt sich spitzwinklig mit dem etwas stärkeren Ductus hepaticus zum Ductus choledochus, der im Lig. hepatoduodenale gegen das Duodenum hinzieht.

Die Verbindung der Gallenblase mit der Leber kann sehr verschieden sein. Während sie manchmal fast allseits vom Lebergewebe umgeben ist, ist sie bisweilen völlig frei und hängt am Ductus cysticus wie an einem Stiel *(Aschoff)*.

Wie bereits erwähnt, zeigt das normale anatomische Bild die Gallenblase in einer flachen Furche (rechte vordere Längsfurche) eingebettet. In meinem Falle findet sich die Gallenblase vollständig von der Leber abgelöst. Bandverbindungen im Sinne eines Lig. hepatocysticum (Abb. 4), eines Lig. cystoduodenale (Abb. 1) oder eines Lig. hepatocystocolicum (Abb. 2) bestehen nicht. An ihrer Rückseite ist sie in der Größe eines 2-Reichsmark-Stückes an der hinteren Bauchwand festgewachsen (Abb. 6). Die übrigen Teile der Gallenblase sind frei beweglich, jedoch nicht im Sinne der *Krukenberg*'schen Pendelgallenblase, die ihrerseits frei im Bauchraum hängt. Die kürzeste Entfernung der Gallenblase vom Leberhilus verläuft schräg nach rechts unten und beträgt 11 cm (Abb. 5). Im Lig. hepatoduodenale verläuft der 14 cm lange Ductus hepaticus, der sich aus drei Hauptästen zusammensetzt, die sich in einer Entfernung von 4 cm vom Leberhilus vereinigen.

Der Ductus cysticus ist unmittelbar an seinem Abgang am Gallenblasenhals in einer Länge von 3 cm frei beweglich. Während er zunächst leicht nach oben ansteigt, zieht er im weiteren Verlauf steil nach abwärts, verläuft dicht neben dem Ductus hepaticus und vereinigt sich schließlich mit demselben, um als Ductus choledochus — 4 cm lang — in die Pars descendens duodeni einzumünden (Abb. 5). Der Ductus cysticus mißt eine Länge von 9 cm.

Die Größe der Gallenblase entspricht der eines kleinen Hühnereis. Die Gallenblase enthält an 35 Steinen von verschiedener Größe — taubenei- bis stecknadelkopfgroß —. Der Blasenfundus liegt schräg nach rechts unten, der Blasenhals entsprechend nach links und oben.

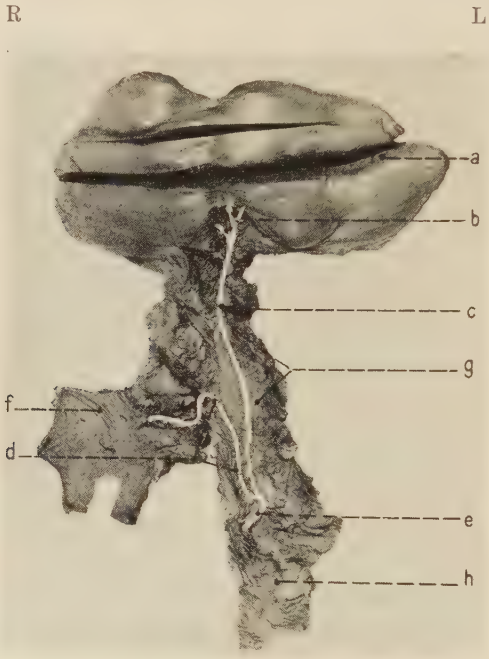

Abb. 5.

a = Leber.
b = Ductus hepatici.
c = Ductus hegaticus.
d = Ductus cysticus.
e = Ductus choledochus.
f = Gallenblase.
g = Lig. hepatoduodenale.
h = Duodenum.

Die Außenwand der Gallenblase ist glatt und spiegelnd. Die Innenfläche zeigt starke Trabekelzeichnungen. Der histologische Schnitt läßt eine leicht verdickte Wandung erkennen. Bildungsfehler fötaler oder sonstiger Art sind nicht vorhanden.

Ductus hepaticus, Ductus cysticus und Ductus choledochus sind

weder gedoppelt, noch läßt sich an ihnen ein Spiralverlauf nachweisen. Unmittelbar vor der Einmündung in den Dünndarm ist der Ductus choledochus ampullenförmig erweitert. Eine gemeinsame Ausmündung mit dem Ductus pancreaticus besteht nicht. Beide münden dicht nebeneinander in den Dünndarm. Ductus hepatocystici sind nicht vorhanden.

Dorsal Abb. 6.

a = Leber. f = Gallenblase. g = Lig. hepatoduodenale. h = Duodenum. i = Nebenleber. k = Verwachsungsstelle mit der hinteren Bauchwand. l = Pfortader. m = Pfortaderast zur Nebenleber.

Die Leber ist klein. Sie weist eine Länge von 23 cm und eine Dicke von 13 cm auf. Ihr Gewicht beträgt 900 g.

Von weiterem Interesse ist eine in das Lig. hepatoduodenale eingebettete, von rückwärts leicht zugängliche Nebenleber (Abb. 6). Sie hat eine Länge von 7 cm, eine Breite von 5 cm, nierenförmiges

Aussehen, ist von einer Kapsel umkleidet und stark zerklüftet. Die Entfernung vom Leberhilus mißt 8 cm. Die Pfortader schickt einen 1,5 cm langen bleistiftdicken Ast schräg gegen die Nebenleber nach oben, verengt sich konisch und gibt mehrere kleinste Äste gegen die Nebenleber ab, die sich makroskopisch nicht mehr weiter verfolgen lassen. Zu der Nebenleber gehörige Ductus hepatici konnten makroskopisch nicht gefunden werden, um so mehr aber muß mit dem Vorhandensein von mikroskopischen Ductus hepatici gerechnet werden, da sich das Gewebe der Nebenleber mikroskopisch nicht von dem der Leber unterscheidet. Die Nebenleber muß demnach genau so wie die Leber in normaler Funktion gestanden haben.

In der Literatur sind verschiedene Beispiele von völlig frei liegenden, aus Lebergewebe bestehenden und von einer Kapsel überkleideten Nebenlebern, sowohl vereinzelt als auch zu mehreren vorkommend beschrieben worden.

Orth und *Tarozzi* gaben als Lokalisation für Nebenlebern das große Netz und das Lig. suspensorium an. Auch *Pepere* sah Nebenlebern im großen Netz; ebenso berichtet *Brühl* von einer Nebenleber im großen Netz, die in der Nähe der großen Kurvatur des Magens gelegen war. Bei letzterem hatte sie die Größe einer Bohne.

Tarozzi beobachtete eine kleine Nebenleber auf der Kuppe der Gallenblase und *Ribbert* (angeführt nach *Steinberg*) fand eine Nebenleber auf der freien Fläche der letzteren. An der unteren Lamelle des Lig. triangulare sinistrum fand *W. Gruber* Nebenlebern, deren Ausführgänge mit den großen Gefäßen vereinigt waren und in dem Ductus hepaticus sinister mündeten. Nur zum Teil mikroskopisch erkennbare Knötchen aus Lebergewebe, die durch kurze Gallengänge untereinander, nicht aber mit der Hauptmasse der Leber verbunden waren, konnte *E. Wagner* in zwei Fällen im Lig. teres nahe dem Nabel nachweisen. *Walz* und *Gold* berichten ausführlich von einer Nebenleber. Sie beobachteten eine Gallenblase, deren Hinterseite durch die Ablösung vom Leberbett eine Strecke ihres Serosaüberzuges entblößt war. Einen Zentimeter vom äußeren Rand dieses Defektes fand sich, von unversehrter Serosa bedeckt und mit dem Peritonealüberzug der benachbarten

Gallenblase durch eine flügelförmige Serosaduplikatur zusammenhängend, ein längsovales rötlich-gelbes Gebilde, das schon makroskopisch als Lebergewebe zu erkennen war. Die Größe betrug 10:6:2 cm. Ein Peritonealüberzug war rings in Form einer bindegewebigen Kapsel vorhanden. Es fand sich ein verzweigtes Gallengangsystem mit einem blindendigenden Hauptgang. Ein arterieller wie venöser Gefäßbaum, der dem Leberkreislauf glich, war vorhanden. Für die Einschaltung eines eigenen portalen Systems fehlten die Anhaltspunkte. Die spärliche Anwesenheit von Gallenpigment sprach für eine funktionelle Vollwertigkeit, wie vor allem der Befund eines deutlichen Leberzellregenerationsherdes.

Was die Entwicklung der Nebenlebern betrifft, so können solche, nach *Walzel* und *Gold*, überall an Stellen gefunden werden, an denen es embryonal oder postembryonal sekundär zum Schwund von präformierten Lebergewebe kommt, somit vor allem an den sogenannten Aufhängebändern. [Lig. suspensorium *(Tarozzi)*, Lig. triangulare *(Gruber)*, Lig. teres hepatis *(Wagner)*, aber auch am freien Rand des linken Leberlappens *(Tarozzi)*, im großen Netz *(Pepere)* auf der freien Fläche der Leber *(Ribbert)*.] In meinem Falle findet sich die Nebenleber im Lig. hepatoduodenale. Die Nebenlebern, in den Bändern der Leber gelegen, haben somit als Reste einer im fötalen Leben bedeutend größeren Leber zu gelten.

In der Frage der Entstehung der Nebenlebern vertritt *Tarozzi* die Ansicht, daß mindestens für seine und ähnlich geartete Fälle die Ursache dieser Gebilde im Fortbestehen von Pfortaderendigungen in mehr oder weniger direkten Verbindungen mit dem subdiaphragmatischen Venensystem zu suchen ist. Die in diesem Gefäßbereich liegenden Leberinseln sind dadurch in den Blutkreislauf eingeschaltet, womit nicht nur eine normale Atrophie verhindert, sondern eine weitere Entwicklung gefördert wird.

Aus der Literatur ergibt sich, daß Pendelgallenblasen fast durchweg bei Frauen über 60 Jahren mit Zeichen einer allgemeinen Gewebsschwäche gefunden wurden.

Krukenberg veröffentlichte drei Fälle weiblichen Geschlechts. Die Beobachtungen *Nehrkorns* (1), *Grunurts* (2), *Krabbels* (3), *Mayer*-Mannheim (1), *Busch* (1), *Fischers* (1), *Mühsams* (1) und *Kubigs* (1) entfallen ebenfalls ausschließlich auf Frauen, während nur *Jenckel* von zwei Pendelgallenblasen bei Männern zu berichten weiß. Auch in meinem Falle handelt es sich um eine Frau.

Auffallend ist, daß es sich bei den von den Chirurgen beschriebenen Fällen von Pendelgallenblase um abgemagerte, decrepide, meist alte Individuen handelte. Obgleich hierbei von fast durchwegs völlig von der Leber abgelöste, freibewegliche Gallenblasen die Rede ist, war bis ins hohe Alter kein Volvulus der Gallenblase zustande gekommen, was die Annahme verstärkt, daß ein entsprechendes Fettpolster wie Gewebeturgor diese abgelösten Gallenblasen in einer festen Lage hielten und so eine Torsion zunächst verhüteten.

Beachtlich ist ferner die Tatsache, daß Pendelgallenblasen vorwiegend bei Frauen beobachtet wurden. Die Untersuchungen *Konjetzny*'s, die 15—20% von der Norm abweichende Bandverbindungen der Leber bei Kleinkindern ergaben, lassen ebenfalls das weibliche Geschlecht vorherrschen (60—70% des Ergebnisses).

Daß hierbei eine an das weibliche Geschlecht primär gebundene Gewebsschwäche eine Rolle spielen soll, erscheint mir in den angeführten Beispielen unwahrscheinlich. In den meisten in der Literatur bekannten Fällen bestanden überhaupt keine und wenn, so nur geringe Bandverbindungen zwischen Leber und Gallenblase. Es kann sich somit bei den beschriebenen Fällen nur um eine bereits angeborene Abweichung von der Norm, nicht aber um eine sekundäre Gewebsschwäche handeln.

Als Beweis einer angeborenen Abweichung, speziell in dem von mir beschriebenen Falle, erachte ich das Fehlen jeglicher exogener Schädigung (frische oder abgeklungene Entzündung, Traumen). Ferner spricht das Vorhandensein einer weiteren Abweichung von der Norm (Nebenleber) — nach Angaben aus der Literatur kommen Anormalien nur äußerst selten alleine vor — als Beweis für eine angeborene Entwicklungsstörung.

Erwähnenswert erachte ich auch, daß, obgleich die Lage der Gallenblase in meinem Falle stark von der Norm abweicht, anamnestisch nichts über irgendwelche Beschwerden von seiten derselben gefunden werden konnten. Die Vermutung liegt daher nahe, daß Mißbildungen der Gallenblase häufiger vorkommen können, als zunächst angenommen werden mag.

Praktische Bedeutung (nach *Konjetzny*) kann ein von der Norm abweichender Bandapparat (Lig. hepatocolicum, Lig. hepatocystocolicum) erlangen, wenn bei fest fixierter Leber ein stark gefülltes Colon eine Straffung der Bänder bedingt, wodurch eine Duodenal- wie Pylorusstauung möglich ist.

Die allgemeine Bedeutung der Pendelgallenblase ist, da sie verhältnismäßig sehr selten vorkommt, gering. Allerdings gewinnt sie für die wenigen Träger gerade wegen des seltenen Vorkommens und der verschiedenartigsten Lage im Bauraum — zwischen Leber und Symphyse — erhöhte Bedeutung, da aus diesen Gründen eine einwandfreie Diagnose schwierig und die Kranken zu spät zur Operation (wie Beispiele der Literatur zeigen) gelangen.

Ferner ist bei solchen Pendelgallenblasen normalerweise der Gallenabfluß gestört, eine Gallenstauung die Folge, welche ihrerseits wieder zur Steinbildung führen (in meinem Falle) und zu Fehldiagnosen Anlaß geben kann.

Herrn Geh. Rat Professor *Dr. Borst* danke ich ergebenst für die Überlassung des Themas; Herrn *Dr. Höra* danke ich herzlichst für die liebenswürdige Unterstützung und die mir zuteil werdenden Anregungen.

Zusammenfassung.

An Hand eines eigenen Sektionsfalles von Gallenblasenmißbildung wurde eine Pendelgallenblase beschrieben und eine Übersicht der bisher beschriebenen Fälle gegeben. Anormalien der Bandverbindungen seitens der Leber und Gallenblase sind nicht selten, doch findet sich die eigentliche Pendelgallenblase in einem äußerst geringen Prozentsatz. Offenbar sind Frauen bevorzugt. — *Lutter* gibt ein Verhältnis von 4 : 1 an. In den von mir zusammengestellten Fällen fanden sich Pendelgallenblasen bei 13 Frauen und 2 Männern. — Die gleichzeitig vorhandene Nebenleber und das Fehlen jeglicher exogener Schädigung spricht für eine angeborene Mißbildung. Die klinische Bedeutung ist wegen des seltenen Vorkommens gering. Durch Stieldrehung kann sie allerdings Anlaß zu ärztlichem Eingreifen geben.

Literatur

Aschoff: Pathologische Anatomie.

Brewer: zitiert nach Grunert.

Busch: Die Stieltorsion der Gallenblase. Münchener Med Wochenschrift 1927, Nr. 26/1099.

Fischer: Ein weiterer Fall von Stieltorsion der Gallenblase. Berliner klinische Wochenschrift 1910, Nr. 39/1784.

Grunert: Über Stieltorsion der Gallenblase. Arch. klin. Chir. 143/527.

Haberland: Archiv für klin. Chir. 139/337.

Handbuch der praktischen Chirurgie. Bd. 3, I. Teil, p. 520.

Henke-Lubarsch: S. 749, 753, 764, 780.

Jenkel: Volvulus der Gallenblase mit Gangrän. Deutsche Zeitschrift für Chirurgie 197/171.

Kaufmann: Lehrbuch der spez. Pathologie.

Kehr: Eine seltene Anomalie der Gallenwege. Münchener Med. Wochenschrift 1902, Nr. 6/229.

Köhler: Deutsche Zeitschrift für Chirurgie, Bd. 39/549.

Grabbel: Die Stieltorsion der Gallenblase. Deutsche Zeitschrift für Chirurgie 154, H. 1/2, 76.

Krukenberg: Über Gallenblasenkoliken ohne Gallensteine. Berliner klinische Wochenschrift 1903/667.

Kubig: Über Volvulus der Gallenblase. Münchener Med. Wochenschrift 1912, Nr. 37/1998.

Mayer: Berliner klinische Wochenschrift 1908/1602.

Mühsam: Berliner klinische Wochenschrift 1908/1179.

Nehrkorn: Gangrän der Gallenblase durch Stieldrehung. Deutsche Zeitschrift für Chirurgie 96/319.

Payr: Weitere experimentelle und klinische Beiträge zur Frage der Stieldrehung intraperitonealer Organe und Geschwülste. Deutsche Zeitschrift für Chirurgie 85/392.

Riedel: Erfahrungen über Gallensteinkrankheiten mit und ohne Ikterus. Berlin 1892.

Sternberg: Leber, Gallenblase und Gallenwege.

Lebenslauf

Zu Prien a. Chiemsee wurde ich am 22. 2. 09 geboren. Nach Besuch der Volksschule zu Ampfing bei Mühldorf a. Inn und der Oberrealschule zu Rosenheim a. Inn studierte ich an der Universität zu München Medizin. Die ärztliche Vorprüfung legte ich im Frühjahr 1932, das Staatsexamen im Frühjahr 1935 ab. Die ärztliche Bestallung wurde mir mit Wirkung vom 1. 8. 36 erteilt.

In den folgenden Jahren erfüllte ich durch allgemein-ärztliche Tätigkeit den § 30 der Berufsausbildung deutscher Ärzte und unterzog mich dreimal zweimonatlicher militärischer Übungen. Seit 15. 3. 38 bin ich Assistent am anatomischen Institut der Universität zu Gießen.